

## 会場案内図

第113回日本結核病学会東海地方学会  
 第95回日本呼吸器学会東海地方学会  
 社) 日本呼吸器学会東海支部 URL:<http://tokai.umin.jp/>

会 期 2009年6月27日(土) 午後12時30分より  
 2009年6月28日(日) 午前9時30分より

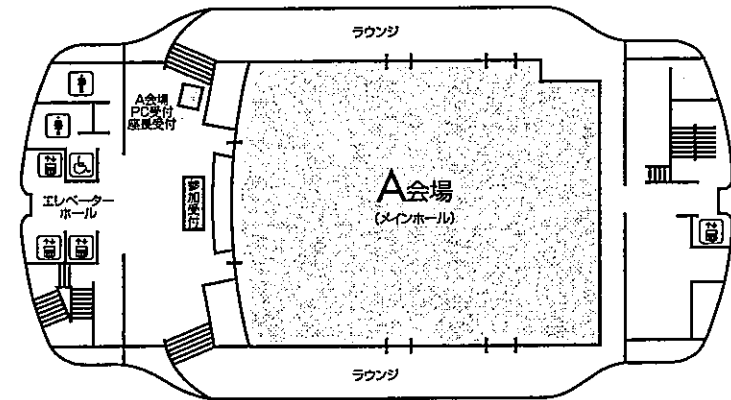
会 場 名古屋市中企業振興会館 (吹上ホール)  
 名古屋市中種区吹上2-6-3  
 TEL 052-735-2111 (代表)

A会場 (7階 メインホール)  
 B会場 (4階 第7会議室)  
 C会場 (4階 第3会議室)

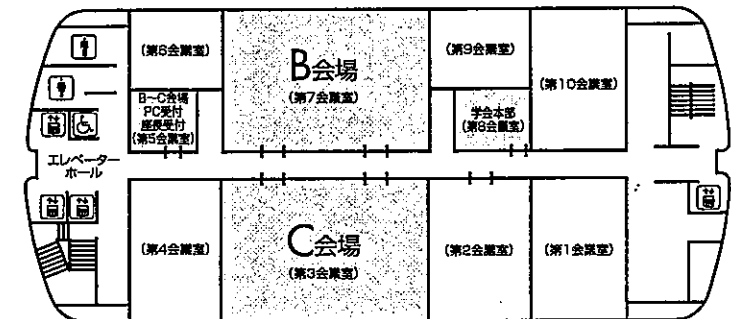
会 長 服部 良信

〒470-1192 愛知県豊明市沓掛町田楽ヶ窪1-98  
 藤田保健衛生大学医学部 呼吸器外科  
 TEL : 0562-93-9030 FAX : 0562-93-5845

7F



4F



## お 願 い

- 1) 一般演題は発表時間6分、討論3分、時間厳守でお願いします。
- 2) 発表はすべてPCプレゼンテーションで、一面映写です。発表データをCD-R、またはUSBメモリーにてご持参いただき、発表の30分前までに各会場前で受付及び動作確認をしてください。
- 3) 動画は使用出来ません。また、スライド枚数の指定はございません。
- 4) 主催者側で用意するPCはWindows XP、アプリケーションはPowerPointです。発表データはWindows版PowerPoint2003もしくは2007で作成してください。データファイル名は「演題番号+氏名.ppt」としてください。
- 5) 一般演題座長の先生は、ご担当セッション20分前までに各会場座長受付にて受付をしてください。
- 6) 日本結核病学会誌に掲載希望の方は抄録（演題名、所属を含め200字以内、B5版、ワープロ使用）をスライド受付時にご提出下さい。
- 7) 参加者は、参加費として3,000円（会場整理費2,000円＋セミナー参加費1,000円）を納め、参加証（ネームカード）をお受け取り下さい。会場内では必ず参加証をお付け下さい。参加受付は7階です。
- 8) 参加証は学会出席証、セミナー参加証となりますので大切に保管して下さい。
- 9) プログラムは当日忘れずにご持参下さい。
- 10) 会場内は、すべて禁煙となりますので、ご理解・ご協力をお願いします。
- 11) ホームページアドレス <http://www.ccs-net.co.jp/>

### 会 場

名古屋市中小企業振興会館（吹上ホール）

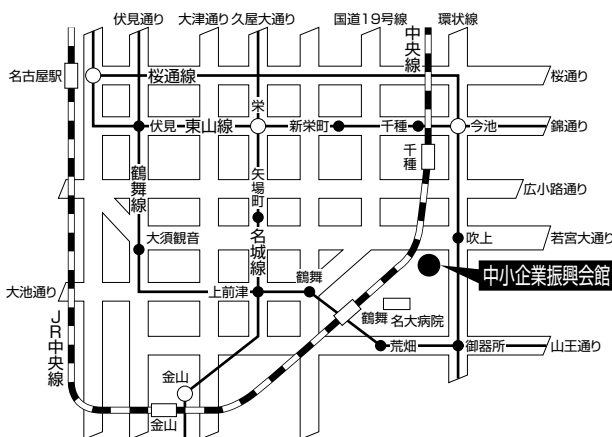
〒464-0856 名古屋市千種区吹上2-6-3 TEL 052-735-2111（代表）

ホームページアドレス <http://www.u-net.city.nagoya.jp/fukiage/>

### 会 場

- ・ JR「名古屋」駅より  
地下鉄 桜通線（今池、野並方面行き）にて「吹上」駅下車。南改札口より5番出口へ。（徒歩5分）
- ・ JR「鶴舞」駅（中央線）より  
徒歩 約20分  
タクシー 約10分 800円位
- ・ 地下鉄 桜通線へは  
地下鉄 東山線「名古屋」「今池」  
鶴舞線「丸の内」「御器所」  
名城線「久屋大通」「新瑞橋」にて乗換え
- ・ タクシーにて  
JR「名古屋」駅より 約20～30分 約2,000円位

学会のための専用駐車場はありません。  
（駐車場はすべて有料です。）



当日は別イベントも開催されますので、駐車場は大変混雑いたします。時間に余裕を持ってお越し下さい。

# 日程表

## 6月27日（土）

	A会場 7階 メインホール	B会場 4階 第7会議室	C会場 4階 第3会議室
9:30			
10:00			
11:00			
12:00			
	開会の辞		
13:00	12:35～13:20 間質性肺炎1 A-1～A-5	12:45～13:30 肺炎1 B-1～B-5	12:45～13:30 肺癌1 C-1～C-5
14:00	13:20～14:05 間質性肺炎2 A-6～A-10	13:30～14:06 肺炎2 B-6～B-9	13:30～14:15 肺癌2 C-6～C-10
	14:05～14:50 結核1 A-11～A-15	14:06～14:42 肺高血圧・無呼吸 B-10～B-13	14:15～15:00 アスペルギルス C-11～C-15
15:00	14:50～15:26 結核2 A-16～A-19	14:42～15:27 その他・疾患 B-14～B-18	15:00～15:45 真菌 C-16～C-20
16:00	15:26～16:11 非結核性抗酸菌1 A-20～A-24	15:27～16:12 まれな疾患 B-19～B-23	15:45～16:30 リンパ腫他 C-21～C-25
	16:11～16:47 非結核性抗酸菌2 A-25～A-28	16:12～16:39 肺膿瘍・肺化膿症 B-24～B-26	16:30～17:06 その他・診断 C-26～-29
17:00	16:47～17:14 サルコイドーシス A-29～A-31	16:39～17:15 気胸・肺嚢胞 B-27～B-30	
18:00		17:20～18:50 イブニングセミナー	
18:30			

# 日程表

## 6月28日（日）

	A会場 7階 メインホール	B会場 4階 第7会議室	C会場 4階 第3会議室
9:30			
10:00	9:30~10:15 肺炎3 A-32~A-36	9:30~10:15 肺癌3 B-31~B-35	09:30~10:24 縦隔・中皮腫 C-30~C-35
11:00	10:15~11:00 サイトメガロ・ニューモシチス肺炎 A-37~A-41	10:15~11:00 肺癌4 B-36~B-40	10:24~11:09 形態異常 C-36~C-40
12:00	11:10~12:10 特別講演1		
13:00		12:20~13:20 代議員会	12:20~13:20 ランチョンセミナー
14:00	13:30~14:00 総会		
15:00	14:00~15:00 特別講演2		
16:00	15:05~16:50 緊急シンポジウム		
17:00	16:50~ 研修医アワード表彰 閉会の辞		
18:00			
18:30			



第95回日本呼吸器学会東海地方学会セミナー

6月27日（土）

**B会場** イブニングセミナー 17:20～18:50

座長：名古屋大学大学院医学系研究科 呼吸器内科学 長谷川好規 先生

**1. 「肺炎治療におけるPK/PDについて」**

愛知医科大学大学院医学研究科 感染制御部 三嶋 廣繁 先生

**2. 「市中肺炎及び院内肺炎ガイドライン」**

東北大学加齢医学研究所 抗感染症薬開発研究部門 渡辺 彰 先生

6月28日（日）

**A会場** 特別講演1 11:10～12:10

座長：藤田保健衛生大学 呼吸器外科 服部 良信 先生

**「中皮腫臨床試験センターにおける『試験No.01 切除可能悪性胸膜中皮腫に対する  
ペメトレキセドを含む集学的治療に関する安全性確認試験』の中間報告を中心に」**

兵庫医科大学 呼吸器外科 長谷川誠紀 先生

**A会場** 特別講演2 14:00～15:00

座長：藤田保健衛生大学 呼吸器内科・アレルギー科 岡澤 光芝 先生

**「肺がんのコンピュータ支援診断の展開」**

徳島大学大学院 工学部 徳島大学工学部 仁木 登 先生

**A会場** 緊急シンポジウム 15:05～16:50

**「新型インフルエンザに対する対応・取り組みについて」**

座長：藤田保健衛生大学 呼吸器内科 齋藤 雄二 先生

シンポジスト

静岡市立静岡病院 呼吸器内科 平田 健雄 先生

大垣市民病院 呼吸器科 進藤 丈 先生

松阪市民病院 呼吸器科 畑地 治 先生

公立陶生病院 呼吸器・アレルギー内科 加藤 景介 先生

名古屋第二赤十字病院 呼吸器内科 鈴木 雅之 先生

名古屋市立東部医療センター東市民病院 呼吸器内科 利根川 賢 先生

特別発言：名古屋大学 中央感染制御部 八木 哲也 先生

---

**C会場** ランチョンセミナー 12:20～13:20

座長：愛知県がんセンター愛知病院 呼吸器内科 齋藤 博 先生

**「進行期肺癌のGood Medicine」**

九州がんセンター 呼吸器科 瀬戸 貴司 先生

第113回日本結核病学会東海地方学会

一 般 演 題

第95回日本呼吸器学会東海地方学会

A会場

第1日目（6月27日 土曜日）

（研修医アワード対象の演題番号には\*が付いています）

12:35～13:20

間質性肺炎1 座長 浜松医科大学 第二内科 小澤 雄一

- \*A-1 抗SRP抗体陽性間質性肺炎の1例  
浜松医科大学 第二内科 杉山 智洋 他
- \*A-2 抗ARS抗体陽性間質性肺炎の2例  
浜松医科大学 第二内科 良知 姿子 他
- A-3 Amyopathic dermatomyositis(ADM)に伴う間質性肺炎の一例  
浜松赤十字病院 呼吸器科 井手協太郎 他
- A-4 当院で経験した剥離性間質性肺炎の2例  
藤田保健衛生大学病院 呼吸器内科・アレルギー科 小橋 保夫 他
- A-5 肺炎球菌性肺炎を契機に診断した関節リウマチ関連間質性肺炎の1例  
公立陶生病院 呼吸器・アレルギー内科 小林 大介 他

13:20～14:05

間質性肺炎2 座長 公立陶生病院 呼吸器・アレルギー内科 谷口 博之

- \*A-6 外科的肺生検後に急性増悪を来したIPF/UIPの一例  
公立陶生病院 呼吸器・アレルギー内科 小川 隼人 他
- A-7 皮膚筋炎に合併したAcute lung injury patternの一例  
大垣市民病院 呼吸器科 雪田 洋介 他
- A-8 集学的治療が奏効した皮膚筋炎に伴う急速進行性間質性肺炎の一例  
静岡県立総合病院 呼吸器内科 池田 政輝 他
- A-9 石綿曝露歴を有するIgG4関連肺疾患の1例  
浜松労災病院 呼吸器科 豊嶋 幹生 他
- \*A-10 全身性IgG4関連疾患の一例  
名古屋第一赤十字病院 呼吸器内科 夏目 瑠奈 他

14:05～14:50

結核1 座長 三重大学 呼吸器内科 小林 哲

- A-11 三重中央医療センター（結核拠点病院）における薬剤耐性,多剤耐性結核例の検討  
三重中央医療センター 呼吸器科 大本 恭裕 他
- A-12 度々診断の遅延がみられる気管支結核女性例  
済生会明和病院 呼吸器科 柏木 秀雄 他
- A-13 結節性病変を呈し診断に難渋した肺結核の一例  
三重大学医学部附属病院 呼吸器内科 高木 健裕 他
- \*A-14 粟粒結核の1例  
市立四日市病院 呼吸器科 西永 侑子 他
- A-15 PETにて偶然発見された肺結核の一例  
三重大学医学部附属病院 呼吸器内科 田口 修 他

14:50～15:26

結核2 座長 刈谷豊田総合病院 呼吸器・アレルギー内科 加藤 聡之

- A-16 肺結核症・結核性髄膜炎に結核性胸骨骨髓炎の合併が考えられた一例  
小牧市民病院 呼吸器アレルギー科 志津 匡人 他
- A-17 左上葉無気肺を呈し気管支結核との鑑別を要した気管支喘息の1例  
三重県立総合医療センター 呼吸器科 都丸 敦史 他
- A-18 結核性心膜炎4例の臨床的検討  
静岡県立総合病院 呼吸器内科 森 和貴 他
- A-19 リファンピシン内服により重症薬剤性血小板減少症を来した1例  
国立病院機構東名古屋病院 呼吸器科 林 悠太 他

15:26～16:11

非結核性抗酸菌1 座長 国立病院機構東名古屋病院 呼吸器科 中川 拓

- A-20 肺MAC症の主要な原因菌であるMycobacterium aviumに関する遺伝子研究の進展  
独立行政法人国立病院機構東名古屋病院 呼吸器科 小川 賢二 他
- A-21 非結核性抗酸菌による脊椎炎の1例  
名古屋市立大学病院 呼吸器内科 高桑 修 他
- A-22 非結核性抗酸菌症を合併した右肺動脈欠損症に対する1切除例  
名古屋大学 呼吸器外科 宇佐美範恭 他
- A-23 Mycobacterium fortuitumによる非結核性抗酸菌症の1例  
江南厚生病院 呼吸器内科 高原 紀博 他
- \*A-24 Mycobacterium fortuitum肺感染症の1例  
市立島田市民病院 呼吸器内科 沖塩 尚孝 他

16:11～16:47

非結核性抗酸菌2 座長 小牧市民病院 呼吸器アレルギー科 高田 和外

- A-25 三重癌に併発し、塊状影を呈した非結核性抗酸菌症の一例  
市立島田市民病院 呼吸器内科 加藤 史照 他
- A-26 閉塞性細気管支炎の経過中に、肺MAC症を合併した一例  
小牧市民病院 呼吸器アレルギー科 森岡 悠 他
- \*A-27 肺結核治療中に検出されたM.avium混合感染の1例  
公立陶生病院 呼吸器・アレルギー内科 八木 光昭 他
- A-28 外科的切除により診断がついたMycobacterium aviumによる肉芽腫の1例  
静岡市立清水病院 呼吸器内科 伊波 奈穂 他

16:47～17:14

サルコイドーシス 座長 聖隷三方原病院 呼吸器センター内科 横村 光司

- A-29 肺野に片側性の陰影を呈したサルコイドーシスの1例  
聖隷三方原病院 呼吸器センター内科 大山 吉幸 他
- A-30 サルコイドーシス胸膜炎の1例  
国立病院機構天竜病院 呼吸器内科 大場 久乃 他
- \*A-31 サルコイドーシスと加湿器肺を合併し、複雑な陰影を呈した1例  
聖隷三方原病院 呼吸器センター内科 高下 慈子 他



## B会場 第1日目(6月27日)

(研修医アワード対象の演題番号には\*が付いています)

12:45~13:30

肺炎1 座長 独立行政法人国立病院機構長良医療センター 呼吸器内科 佐野 公泰

- \*B-1 尿中抗原に加え喀痰培養,血清抗体価により診断しえたレジオネラ肺炎の1例  
三重県立総合医療センター 呼吸器内科 藤原研太郎 他
- B-2 レジオネラ肺炎の3例  
JA愛知厚生連豊田厚生病院 呼吸器アレルギー内科 高嶋 浩司 他
- B-3 漢方薬による薬剤性肺障害の2例  
独立行政法人国立病院機構長良医療センター 呼吸器内科 鮎 稔隆 他
- B-4 カバノアナタケエキスによる薬剤性肺炎の1例  
静岡市立清水病院 呼吸器内科 土屋 智義 他
- \*B-5 アミオダロンによる薬剤性肺障害の1例  
公立陶生病院 呼吸器・アレルギー内科 森下真梨子 他

13:30~14:06

肺炎2 座長 岐阜市民病院 呼吸器科 澤 祥幸

- B-6 上葉と下葉で異なる陰影を呈した重症肺炎球菌性肺炎の1例  
静岡県立総合病院 呼吸器内科 美甘 真史 他
- \*B-7 Airway Pressure Released Ventilation (APRV)にて救命しえた重症肺炎球菌肺炎の1例  
公立陶生病院 呼吸器・アレルギー内科 中原 義男 他
- B-8 肺炎球菌感染後にARDSで死亡した1例  
藤枝市立総合病院 呼吸器内科 岡田 真司 他
- \*B-9 肺炎球菌性肺炎による敗血症性ショックに対してエンドトキシン吸着療法 (PMX-DHP)が奏効した1例  
市立島田市民病院 呼吸器内科 高宮 智正 他

14:06~14:42

肺高血圧・無呼吸 座長 藤田保健衛生大学医学部 呼吸器・アレルギー内科 林 正道

- B-10 シルデナフィルが寛解維持に奏効した肺性心増悪を繰り返した4症例の臨床的検討  
NHO三重中央医療センター 呼吸器科 井端 英憲 他
- B-11 全身性強皮症に伴う肺高血圧症に対するエポプロステノールの使用経験  
公立陶生病院 呼吸器・アレルギー内科 片岡 健介 他
- B-12 睡眠時無呼吸症候群疑いで受診した先天性ミオパチーによる呼吸障害の一例  
藤田保健衛生大学医学部 呼吸器内科学 I 三重野ゆうき 他
- B-13 睡眠時無呼吸・肥満低換気症候群を契機にPrader-Willi症候群と診断した1例  
磐田市立総合病院 呼吸器内科 上原 正裕 他

14:42～15:27

その他・疾患 座長 名古屋掖済会病院 呼吸器内科 後藤 康洋

- B-14 多発結節影をきたした肺アミロイドーシスの一例  
社会保険中京病院 呼吸器内科 近藤 千晶 他
- B-15 肺尖部のわずかなすりガラス影のみを呈した肺胞蛋白症の1例  
聖隷三方原病院 呼吸器センター内科 松島紗代実 他
- \*B-16 胸水貯留で発見された形質細胞腫の一例  
名古屋掖済会病院 呼吸器内科 各務 智彦 他
- B-17 肺滑膜肉腫の一例  
社会保険中京病院 呼吸器内科 龍華 祥雄 他
- B-18 興味ある経過を示したWegerer肉芽腫症の1例  
岐阜市民病院 呼吸器内科・腫瘍内科 二村 洋平 他

15:27～16:12

まれな疾患 座長 大垣市民病院 呼吸器科 白木 晶

- B-19 Chronic Expanding Hematomaの1例  
沼津市立病院 呼吸器内科 内藤 雄介 他
- B-20 Lemierre症候群による敗血症性肺塞栓症の1例  
社会保険中京病院 呼吸器内科 加藤 朋子 他
- B-21 Sotos症候群に合併したPulmonary capillary hemangiomatosis (PCH)の1例  
国立病院機構名古屋医療センター 呼吸器科 足立 崇 他
- \*B-22 スエヒロダケによるMucoid impaction of bronchiの1例  
大垣市民病院 呼吸器科 小笠原真雄 他
- B-23 Cyclosporineが治療に有用と思われた再発性多発軟骨炎の1例  
磐田市立総合病院 呼吸器内科 佐藤 潤 他

16:12～16:39

肺膿瘍・肺化膿症 座長 静岡市立静岡病院 呼吸器内科 井田 雅章

- B-24 神経性無食欲症患者に生じた緑膿菌による肺膿瘍の1例  
独立行政法人国立病院機構天竜病院 呼吸器科 宇賀神 基 他
- B-25 肺切除を行った4歳の難治性肺化膿症の1例  
NHO三重中央医療センター 呼吸器外科 安達 勝利 他
- \*B-26 多包化膿胸に対してウロキナーゼ局所注入が奏功した1例  
静岡市立静岡病院 佐竹 康臣 他

16:39～17:15

気胸・肺嚢胞 座長 藤田保健衛生大学第二教育病院 呼吸器内科 志賀 守

- \*B-27 興味深い経過を辿った巨大肺嚢胞症の1例  
刈谷豊田総合病院 呼吸器・アレルギー内科 大西亜衣子 他
- B-28 肺嚢胞の急速な増大に対し肺嚢胞切除術を行い救命し得た慢性閉塞性肺疾患の1例  
順天堂大学医学部附属静岡病院 呼吸器内科 藤井 充弘 他
- \*B-29 folliculin遺伝子変異を確認できたBirt-Hogg-Dube症候群の1例  
聖隷浜松病院 呼吸器内科 江間 亮吾 他
- B-30 自然気胸手術におけるブラの胸壁癒着の検討  
鈴鹿中央総合病院 呼吸器外科 遠藤 克彦 他

## C会場 第1日目（6月27日）

(研修医アワード対象の演題番号には\*が付いています)

12:45～13:30

肺癌1 座長 名古屋第二赤十字病院 呼吸器内科 小笠原 智彦

- |      |                               |                  |         |
|------|-------------------------------|------------------|---------|
| C-1  | M因子決定のため副腎摘出術を行った原発性肺癌の2例     | 三重大学 呼吸器内科       | 内藤 雅大 他 |
| *C-2 | 同一部位にI期小細胞癌と腺癌の合併をみた肺癌の1例     | 名古屋第二赤十字病院 呼吸器内科 | 小林 直人 他 |
| C-3  | Trousseau症候群を合併した肺癌の1例        | 市立四日市病院 呼吸器科     | 井上 正英 他 |
| *C-4 | Lambert-Eaton症候群を合併した肺小細胞癌の1例 | 名古屋第一赤十字病院 呼吸器内科 | 佐野 将宏 他 |
| C-5  | Ia期小細胞肺癌の3例                   | 松阪市民病院 呼吸器科      | 山田 将護 他 |

13:30～14:15

肺癌2 座長 三重大学 胸部心臓血管外科 島本 亮

- |       |                                |                    |         |
|-------|--------------------------------|--------------------|---------|
| C-6   | 肺癌の脊椎浸潤と鑑別を要した化膿性脊椎炎の1例        | 江南厚生病院 呼吸器内科       | 織田 恒幸 他 |
| *C-7  | 多発性骨髄腫合併肺癌の一例                  | 名古屋記念病院 呼吸器内科      | 浅野 貴光 他 |
| C-8   | 間質性肺炎に合併した多発肺癌の1例              | 三重大学 呼吸器外科         | 島本 亮 他  |
| C-9   | TS-1が著効した進行肺扁平上皮癌の1例           | トヨタ記念病院 呼吸器科       | 加藤 誠章 他 |
| *C-10 | 原発性肺癌との鑑別が問題となった傍大動脈性悪性リンパ腫の1例 | 公立陶生病院 呼吸器・アレルギー内科 | 高橋 光太 他 |

14:15～15:00

アスペルギルス 座長 松阪市民病院 呼吸器科 畑地 治

- |       |   |                      |         |
|-------|---|----------------------|---------|
| C-11  | 慢性気道感染症が先行したアレルギー性気管支肺アスペルギルス症（ABPA）の1例   | 国立病院機構天竜病院 呼吸器内科     | 村上 美保 他 |
| *C-12 | アナフィラクトイド紫斑病を併発し、咯血死した肺アスペルギルス症の1例        | 刈谷豊田総合病院 呼吸器・アレルギー内科 | 宮沢亜矢子 他 |
| C-13  | 肺アスペルギローマに対するAMPH-Bの空洞内持続注入療法 of 1例       | 名古屋掖済会病院 呼吸器科        | 水野 秀和 他 |
| C-14  | 生来健康な32歳男性に認めた、アスペルギルスが関与した肺空洞性陰影の一例      | 市立島田市民病院 呼吸器内科       | 井上 裕介 他 |
| C-15  | リボ化アンホテリシンBの投与にて菌球の消失をみた慢性壊死性肺アスペルギルス症の1例 | 松阪市民病院 呼吸器科          | 畑地 治 他  |

15:00～15:45

真菌 座長 名古屋大学医学部 呼吸器内科 佐藤 光夫

- \*C-16 VRCZおよびL-AMBが無効であった侵襲性肺真菌症の1例  
大垣市民病院 呼吸器科 平野 大希 他
- C-17 両側肺野空洞影を呈した肺クリプトコックス症の1例  
安城更生病院 呼吸器内科 深津明日樹 他
- \*C-18 肺放線菌症の1例  
名古屋掖済会病院 呼吸器科 田中 太郎 他
- \*C-19 内科的に診断に至らず肺切除術を要した肺放線菌症の2例  
名古屋大学医学部 呼吸器内科 魚津 桜子 他
- C-20 間質性肺炎に生じたノカルジア感染症の1例  
安城更生病院 呼吸器内科 池ノ内紀祐 他

15:45～16:30

リンパ腫他 座長 藤田保健衛生大学 呼吸器内科・アレルギー科 戸谷 嘉孝

- C-21 学校検診レントゲン異常より診断されたリンパ管腫の1例  
岐阜県総合医療センター 呼吸器科 都竹 晃文 他
- \*C-22 多彩な画像所見を呈しシェーグレン症候群を合併した肺MALTリンパ腫の1例  
名古屋第二赤十字病院 呼吸器内科 土方 寿聡 他
- C-23 診断に難渋した肺末梢性T細胞リンパ腫の1例  
藤田保健衛生大学病院 呼吸器内科・アレルギー科 加藤 敦 他
- C-24 血痰を主訴に発見されたリンパ脈管筋腫症の1例  
愛知医科大学 呼吸器・アレルギー内科 高橋 大輔 他
- C-25 気胸で発見されたリンパ脈管筋腫症の1例  
三重県立総合医療センター 呼吸器内科 中原 博紀 他

16:30～17:06

その他・診断 座長 愛知医科大学 呼吸器・アレルギー内科 八木 健郎

- C-26 骨髄移植後長期生存者の肺病変について  
三重大学医学部附属病院 呼吸器内科 小林 裕康 他
- C-27 再燃と移動性浸潤影を呈した乳癌放射線治療関連COPの1例  
三重県立総合医療センター 呼吸器科 前田 光 他
- \*C-28 EBUS-TBNAで診断した甲状腺乳頭癌の1例  
国立病院機構名古屋医療センター 呼吸器科 小島 勇貴 他
- C-29 当院で経験した局所麻酔下胸腔鏡の3例  
名古屋市立東部医療センター東市民病院 川口 裕子 他

A会場  
第2日目（6月28日 日曜日）

(研修医アワード対象の演題番号には\*が付いています)

9:30～10:15

肺炎3 座長 社会保険中京病院 呼吸器内科 野崎 裕広

- A-32 帰宅誘発後のalveolar NO上昇を確認しえた住宅関連過敏性肺炎の1例  
静岡県立総合病院 呼吸器内科 白井 敏博 他
- \*A-33 職場環境が誘因と考えられた好酸球性肺炎の1例  
浜松医科大学 第二内科 田村 智 他
- A-34 当院で経験した急性好酸球性肺炎の臨床的検討  
国立病院機構長良医療センター 呼吸器内科 大西 涼子 他
- A-35 呼気中Nitric Oxide(NO)が高値を示した好酸球性肺炎の1例  
磐田市立総合病院 呼吸器内科 原田 雅教 他
- A-36 肺Sweet症候群の1例  
県西部浜松医療センター 呼吸器科 小笠原 隆 他

10:15～11:00

サイトメガロ・ニューモシスチス肺炎

座長 国立病院機構名古屋医療センター 呼吸器科 坂 英雄

- \*A-37 初診時CMV感染を合併していたと考えられるAIDS関連ニューモシスチス肺炎の1例  
静岡市立静岡病院 呼吸器内科 丹羽 充 他
- A-38 網膜持続感染から発症したサイトメガロウイルス肺炎の一例  
名古屋大学医学部附属病院 呼吸器内科 小栗 知世 他
- \*A-39 サイトメガロウイルスによる気管支潰瘍の1例  
浜松医科大学 呼吸器内科 近藤あかり 他
- \*A-40 多彩な画像所見を呈したAIDS合併Pneumocystis肺炎の一例  
市立島田市民病院 呼吸器内科 川上亜希子 他
- \*A-41 AIDSにニューモシスチス肺炎とトキソプラズマ脳炎を合併した1例  
トヨタ記念病院 統合診療科 古橋 尚博 他

## B会場 第2日目（6月28日）

(研修医アワード対象の演題番号には\*が付いています)

9:30～10:15

肺癌3 座長 静岡市立静岡病院 呼吸器外科 千原 幸司

B-31 肺炎を契機に発見された気管原発adenoid cystic carcinomaの一例  
一宮市立市民病院 呼吸器科 福島 曜 他

B-32 FDG-PETで集積を認め、肺癌との鑑別が困難であった非定型抗酸菌症の1例  
岐阜県立多治見病院 呼吸器科 傍島 卓也 他

B-33 水泡性類天疱瘡を伴った肺癌の1例  
刈谷豊田総合病院 呼吸器・アレルギー内科 岡田 木綿 他

\*B-34 肺クリプトコッカスを伴った肺癌の3切除例  
静岡市立静岡病院 呼吸器外科 小林 淳志 他

B-35 PET - CTにて集積を呈し肺癌との鑑別を要したWegener肉芽腫症の1例  
半田市立半田病院 呼吸器内科 丸山 英一 他

10:15～11:00

肺癌4 座長 名古屋大学 呼吸器外科 宇佐美 範恭

\*B-36 癌性腹膜炎を来した肺腺癌の1例  
JA愛知厚生連豊田厚生病院 呼吸器アレルギー内科 橋詰 清孝 他

B-37 肺腺癌治療後に剖検にて腎細胞癌合併が判明した一例  
大垣市民病院 呼吸器科 濱口 知成 他

B-38 肺癌胃転移の3例  
磐田市立総合病院 呼吸器内科 匂坂 伸也 他

B-39 ラジオ波焼灼術(RFA)後の空洞と気管支との交通を認めた転移性肺癌の1手術例  
三重大学 胸部外科 鈴木 仁之 他

B-40 縦隔リンパ節転移を来した肝細胞癌の1例  
三重大学医学部附属病院 呼吸器内科 藤原 篤司 他

## C会場 第2日目（6月28日）

(研修医アワード対象の演題番号には\*が付いています)

9:30～10:24

縦隔・中皮腫 座長 藤田保健衛生大学 呼吸器外科 杉村 裕志

- |       |                               |                      |         |
|-------|-------------------------------|----------------------|---------|
| *C-30 | 巨大縦隔血管脂肪腫の1例                  | 藤田保健衛生大学 呼吸器外科       | 清水謙太郎 他 |
| C-31  | HCG著明高値を示した性腺外悪性胚細胞腫瘍の一例      | 桑名市民病院 呼吸器科          | 西井 洋一 他 |
| C-32  | 縦隔気管支嚢腫の1例                    | 藤田保健衛生大学第二教育病院 呼吸器内科 | 伴 直昭 他  |
| C-33  | 胸壁神経鞘腫の2例                     | 市立島田市民病院 呼吸器内科・外科    | 齊藤 正男 他 |
| C-34  | シスプラチン+ペメトレキセドが著効した悪性胸膜中皮腫の一例 | NHO三重中央医療センター 呼吸器科   | 藤本 源 他  |
| *C-35 | 小細胞型悪性胸膜中皮腫の1例                | 静岡市立静岡病院 呼吸器内科       | 菅沼 史恵 他 |

10:24～11:09

形態異常 座長 名古屋市立大学 呼吸器内科 中村 敦

- |       |                           |                      |         |
|-------|---------------------------|----------------------|---------|
| *C-36 | 部分心膜欠損症の1例                | 静岡市立静岡病院 呼吸器外科       | 阿部 陸之 他 |
| C-37  | 気管支動脈瘤と考えられた1例            | 刈谷豊田総合病院 呼吸器・アレルギー内科 | 鈴木 嘉洋 他 |
| *C-38 | 健診異常にて発見された気管支動脈瘤の一例      | 小牧市民病院 呼吸器アレルギー科     | 加納 直明 他 |
| C-39  | 副腎偶発腫瘍を契機に発見された肺葉内肺分画症の1例 | 三重県立総合医療センター 呼吸器内科   | 大西 真裕 他 |
| *C-40 | 奇静脈瘤の一例                   | 小牧市民病院 呼吸器アレルギー科     | 田中健太郎 他 |