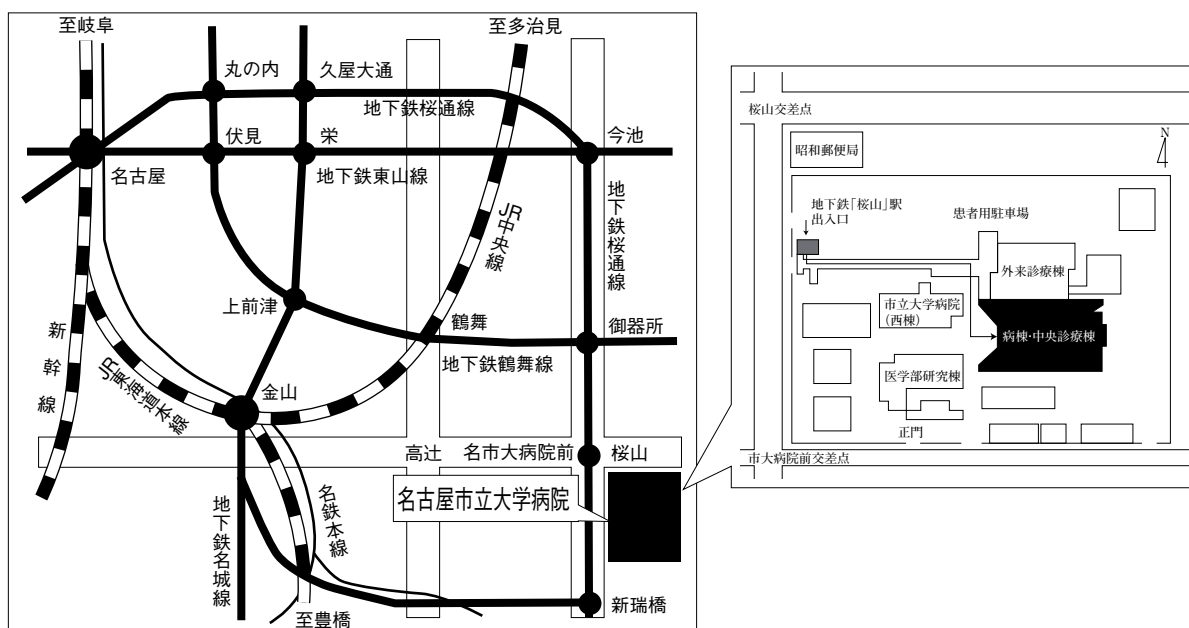


第53回 日本呼吸器内視鏡学会 中部支部会

日時：2017年7月1日(土)

会場：名古屋市立大学病院病棟・中央診療棟3F大ホール



〒467-8601 名古屋市瑞穂区瑞穂町字川澄1 TEL052-851-5511(代表)

●交通機関 地下鉄桜通線 桜山駅下車(3番出口)徒歩すぐ

お願い：駐車場は特にご用意しておりませんので公共交通機関をご利用下さい。

主催 日本呼吸器内視鏡学会

中部支部

会長 静岡県立静岡がんセンター 呼吸器内科

高橋利明

〈参加者・演者・座長へのご案内〉

1. 参加費は2,000円です。日本呼吸器内視鏡学会中部支部会未入会の方はご入会下さい。
発表者、共同演者も含めて中部支部への会員登録が必要です。(初期研修医は除く)
2. 一般演題発表時間は6分、討論時間は4分といたします。
口頭発表時スライドのTOPにCOI開示をお願いします。
(詳しくは本会ホームページをご参照ください)
3. 優秀演題には「気管支鏡所見の読み」を贈呈いたします。
4. 発表方法はパソコン発表のみです。発表データはUSBフラッシュメモリでご持参ください。
CD-R, MO, FD, CD-RW等での受付はいたしません。
事務局にてWindows, PowerPoint 2010 がインストールされたパソコンを用意いたします。
データは文字化けを防ぐため下記のフォントで作成されることをおすすめいたします。
日本語・・・MSゴシック, MSPゴシック, MS明朝, MSP明朝
英語・・・Century, Century Gothic
動画データを使用の場合はWindows Media Player 12 で再生可能なものに限りします。
動画データをリンクさせている場合は必ず元のデータも合わせてご持参ください。
発表時の進行をスムーズに行う為、発表データはできるだけ軽くされることをおすすめいたします。
5. Macを使用する場合は、ご自身のパソコンをご持参下さい。
また、ACアダプター、D-sub15ピンへの接続に変換が必要な場合は変換アダプターもご持参下さい。
6. 一般演題・パネルディスカッションとも本学会会誌「気管支学」に掲載されます。
印刷した抄録(演題・所属・氏名・本文400字以内)と、テキストファイルに変換したデータ(CD-RまたはUSBフラッシュメモリ)を発表データと併せてお持ち下さい。
メディアはその場で返却いたします。
7. 支部会の出席証明を致しますので参加証明書をご持参下さい。
まだお持ちでない方には新たに発行致します。
8. アトラス編集のため一般演題、パネルディスカッションともに発表データを保管させていただきます。
9. ホームページにおきまして、会場案内、プログラムを掲載しておりますのでご覧下さい。
ホームページアドレス：<http://www.ccs-net.co.jp/>

第53回日本呼吸器内視鏡学会中部支部会プログラム

10：00～10：50

幹事会（名古屋市立大学病院 病棟・中央診療棟4階 第1会議室）

11：00～11：50

評議員会（名古屋市立大学病院 病棟・中央診療棟4階 第1会議室）

12：00～12：05

開会の挨拶

12：05～14：35

一般演題

セッション1 気管支異物、まれな症例（12：05～12：45）

座長：岐阜県総合医療センター 呼吸器内科 増田 篤紀

1. 義歯を誤嚥した気道異物の1例
順天堂大学医学部附属静岡病院 呼吸器内科 宮脇 太一 他
2. オムツパッドによる気管支異物の1例
名古屋掖済会病院 呼吸器内科 糸魚川英之 他
3. 気管支温熱療法後に炎症性ポリープの合併を認めた1例
名古屋市立大学大学院医学系研究科 呼吸器・免疫アレルギー内科学 竹内 章 他
4. 気道内病変を認めた好酸球性多発血管炎性肉芽腫症の1例
愛知医科大学 呼吸器・アレルギー内科 田中 博之 他

セッション2 診断（12：45～13：25）

座長：静岡県立静岡がんセンター 呼吸器内科 中島 和寿

5. EBUS-TBNA後に敗血症性ショックをきたした小細胞肺癌の1例
三重県立総合医療センター 呼吸器内科 藤原 篤司 他
6. 19ゲージ針を用いたEBUS-TBNAで診断した肺過誤腫の1例
国立病院機構名古屋医療センター 呼吸器科 鳥居 厚志 他
7. TBLB検体による腫瘍組織のPD-L1陽性率の検討
名古屋市立西部医療センター 呼吸器内科 森 祐太 他
8. 局所麻酔下胸腔鏡を実施した瘵性胸水の1例
名古屋大学医学部附属病院 呼吸器内科 榊原 利博 他

セッション3 治療（13：25～13：55）

座長：名古屋市立西部医療センター 呼吸器内科 秋田 憲志

9. Remote After Loading System (RALS)を用いた気管・気管支腔内照射を施行した3例
静岡県立静岡がんセンター 呼吸器内科 大森 翔太 他
10. 硬性鏡下腫瘍切除術後、右肺下葉管状切除術を施行した右肺カルチノイドの1例
聖隷三方原病院 呼吸器センター外科 鈴木恵理子 他
11. ガイドシースを用いた経気管支的排膿ドレナージが有効であった肺嚢胞内感染の1例
藤田保健衛生大学 呼吸器内科学I 伊奈 拓摩 他

セッション4 炎症・その他 (13:55~14:35)

座長：三重県立総合医療センター 呼吸器内科 藤原 篤司

12. 当院にて局所麻酔下胸腔鏡を施行した結核性胸膜炎の検討
JA愛知厚生連 海南病院 呼吸器内科 荒川 総介 他
13. 食道被覆により修復し得た縦隔腫瘍再手術中の気管膜様部損傷の1例
愛知県がんセンター中央病院 呼吸器外科部 坂田 省三 他
14. 前治療のニボルマブが発症リスクと考えられたオシメルチニブによる薬剤性肺障害の1例
静岡県立静岡がんセンター 呼吸器内科 豆鞆 伸昭 他
15. 肺葉切除後に生じた気管支動脈瘤破裂により咯血を来した1例
名古屋市立大学大学院医学研究科 腫瘍免疫外科 渡邊 拓弥 他

14:35~14:45

休憩

14:45~15:00

総会

15:00~16:20

パネルディスカッション

- 司 会：高橋 利明（静岡県立静岡がんセンター 呼吸器内科）
遠藤 正浩（静岡県立静岡がんセンター 画像診断科）
- 討 論 者：香川 友祐（愛知県がんセンター中央病院 呼吸器内科）
石田あかね（国立病院機構名古屋医療センター 呼吸器科）
小林 玄機（静岡県立静岡がんセンター 呼吸器内科）
垣内 大蔵（岐阜大学 呼吸器内科）

- 症例提供施設：症例1 岐阜大学医学部附属病院 第二内科・呼吸器内科
症例2 静岡県立静岡がんセンター 呼吸器内科
症例3 三重大学医学部附属病院 呼吸器内科
症例4 国立病院機構名古屋医療センター 呼吸器科

16:20~16:25

閉会の挨拶・優秀演題賞

パネルディスカッション 15:00~16:20

司会：高橋 利明（静岡県立静岡がんセンター 呼吸器内科）
遠藤 正浩（静岡県立静岡がんセンター 画像診断科）

症例提供施設

症例1 岐阜大学医学部附属病院 第二内科・呼吸器内科

○垣内 大蔵, 大野 康, 五明 岳展,
佐々木優佳, 豊吉沙耶香, 柳瀬 恒明,
伊藤 文隆, 遠渡 純輝, 湊口 信也

症例2 静岡県立静岡がんセンター 呼吸器内科

○宮脇英里子, 小林 玄機, 豆鞆 伸昭,
藤原 拓海, 川村 卓久, 小竹 美絵,
和久田一茂, 中島 和寿, 大森 翔太,
内藤 立暁, 小野 哲, 釵持 広知,
村上 晴泰, 高橋 利明

同 画像診断科

遠藤 正浩

同 呼吸器外科

井坂 光宏

同 病理診断科

杉野 隆

症例3 三重大学医学部附属病院 呼吸器内科

○都丸 敦史, 浅山健太郎, 高橋 佳紀,
藤原研太郎, 大西 真裕, 中原 博紀,
藤本 源, 小林 哲

同 保健管理センター

田口 修

症例4 国立病院機構名古屋医療センター 呼吸器科

○重松 文恵, 鳥居 厚志, 山田有里紗,
石田あかね, 丹羽 英之, 伊勢 裕子,
中畑 征史, 岡 さおり, 小暮 啓人,
北川智余恵, 沖 昌英, 坂 英雄

同 病理診断科

川崎 朋範

討論者：香川 友祐（愛知県がんセンター中央病院 呼吸器内科）

石田あかね（国立病院機構名古屋医療センター 呼吸器科）

小林 玄機（静岡県立静岡がんセンター 呼吸器内科）

垣内 大蔵（岐阜大学 呼吸器内科）